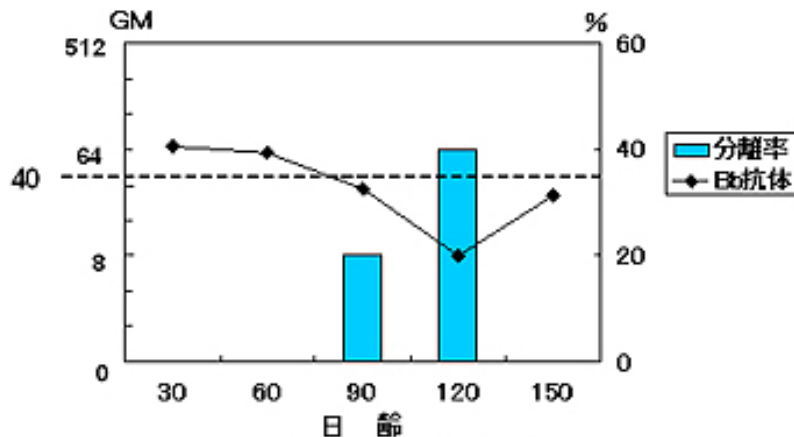


## 肥育後期になぜARが起こるの? エピソード1 ボルデの逆襲

本号と次号にわたって、肥育後期に発生する萎縮性鼻炎(AR)について話したいと思います。

生後1ヵ月から1.5ヵ月の子豚に起こるボルデテラ・bronkiseptika(通称ボルデ、Bb)あるいはボルデと毒素原性パスツレラ・multisida(通称パス、Pm)の混合感染によるARには多くの市販ARワクチンを母豚に免疫することで得られる移行抗体が有効です。このことは本誌7号でもふれました。しかし、現在問題になっている、肥育後期に発生する主にパスによって引き起こされる進行性ARは、どうして起こり、どのように防いだらよいのでしょうか?

確かに、肥育後期になって移行抗体が切れてしまうということもあるでしょう。しかし、健康な鼻腔粘膜にパスはなかなか定着できないことは、北里研究所の久米先生の研究で明らかになっています。それではどうしてパスが鼻腔内にはびこってくるのでしょうか?そこにはボルデの存在が微妙に絡んでいることが明らかになってきました。図1に示したのは肉豚のボルデに対する菌体凝集抗体の動態と鼻腔からのボルデの分離状況です。40倍以上の有効な移行抗体が血中に存在する30日齢および60日齢では鼻腔からはボルデが分離できません(全くボルデがないということではなく、検出限界以下という意味)が、平均抗体価が40倍を切る90日齢にはボルデが分離できます。120日齢ではさらに分離率が上昇しています。150日齢にはボルデ感染によると思われる抗体上昇が認められ、この時点ではボルデは分離されなくなりました。ボルデを主体にして発生する非進行性ARでは子豚における危険期は、生後1ヵ月から1.5ヵ月ですから、肥育後期に分離されてくるボルデとARとは関係ないのでは、と我々も考えていました。ところが、ブロックメイヤーさんたちがボルデのつくるDNT(皮膚壊死毒素)が豚の鼻を変形させる原因物質であることを証明する論文を発表しました。彼らは表1にあるボルデの持つ主な病原因子のうちDNTを造るための遺伝子を壊してやり、他の性質は変わらないようなミュータント株を作って、元の親株とともに豚での感染試験を行ないました。すると、確かに親株を感染させた豚でのみ、鼻曲がりが起こりました。



Bb凝集抗体価が下がるとBbが鼻腔に戻ってくる。

図1 ボルデの逆襲

表1 ボルデの持つ主な病原因子

1	FHA: filamentous hemagglutininフィラメント状赤血球凝集素、接着因子?
2	Pertactin: パータクチン、外膜タンパク、接着因子? 重要な免疫抗原と考えられる。
3	Adenylate cyclase toxin: アデニレートサイクレーズ毒素、生体防御機構(食細胞の走化生、食作用、酸化作用、殺菌作用、NK細胞)の阻害
4	DNT(親株のみ): 皮膚壊死毒素、骨原細胞から骨芽細胞への分化を阻害

DNTが豚の鼻を萎縮させる本体ですが、ほかにも多くの病原因子を出しています。

ところが、DNTを出さないミュータント株で攻撃した豚にも表2に示すような親株にも共通に起こっていた症状や病変が認められました。つまり、たとえDNTが関与する非進行性AR発症の危険がなくなった日齢の豚でも、鼻腔内にボルデが増殖していることは粘膜に障害を起こして望ましい状態ではないことがわかりました。

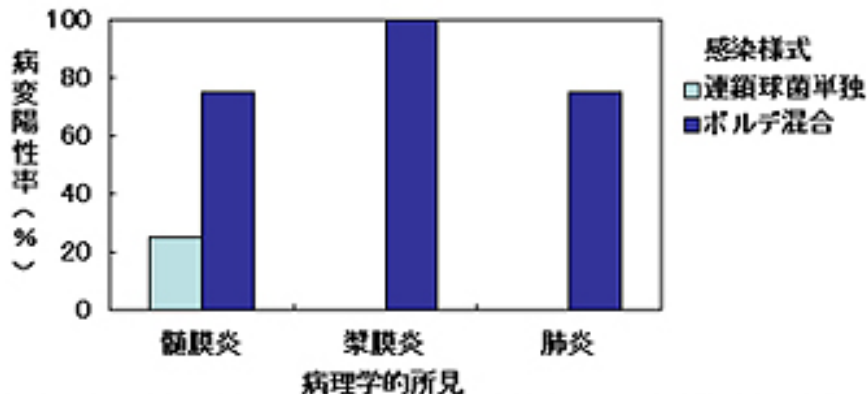
鼻腔内のボルデにまつわる文献をもう一題紹介します。ビークトさんたちは1989年に豚の連鎖球菌症に関する論文を発表しました。その趣旨は、健康な豚の鼻腔にいくら連鎖球菌をかけても病気は起こりにくいのですが、あらかじめボルデを豚の鼻腔に感染させておくと、図2に示すような病気を起こしやすくなるというものです。つまり、鼻腔にボルデがいると豚が連鎖球菌症になりやすくなるということです。文献上の話なので、実際に同様のことが現場でどのくらい起こっているのかわかりません。しかし、ボルデの予防の必要性に関して重要な情報であることは間違いありません。

これらの情報をまとめると図3のようになるかと思えます。ボルデが鼻腔粘膜に定着し、様々な病原因子を放出して鼻腔粘膜面が荒れてくるものと思われます。荒れた粘膜面に毒素原性のPmや連鎖球菌を初め様々な菌が侵襲してきます。それではこのことが、肥育後期の進行性ARにどのようにつながっていくのか?この話は、次号に譲りたいと思います。

表2 親株ボルデとミュータントボルデを鼻腔に接種したとき共通に認められた臨床症状および病変

臨床症状	顕微鏡的病変
くしゃみ、咳、鼻腔の充血、目および鼻からの分泌、関節の腫脹による跛行、行動の忌避、嗜眠、食欲不振	①粘膜下織にリンパ球及びプラズマ細胞が漏出 ②上皮内で好中球の凝集 ③粘液膿性の鼻腔内浸出液

当然、親株ボルデを接種した豚では、上記の病変のほかに鼻曲がりか起こる。



Bbを事前に感染させた強毒連鎖球菌接種豚群において確実に病変形成が認められる。

図2 強毒連鎖球菌の単独およびボルデとの混合感染における病変形成

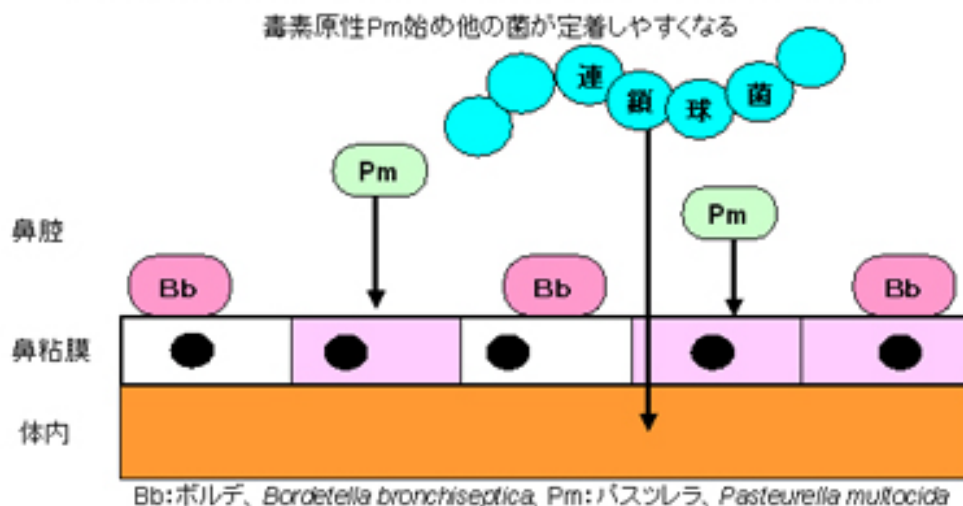


図3 ボルデのために鼻粘膜が荒れる